

Biochimie Fœtale et Diagnostic Prénatal

Françoise Muller
Biochimie-Hormonologie
Hôpital Robert Debré, Paris
Université Versailles Saint Quentin
Francoise.muller@rdb.aphp.fr

1. Biochimie du Liquide Amniotique

Que dose t'on dans le LA ?

- . Enzymes digestives
- . Protéines : AFP, protéines totales..
- . Electrophorèse des Acétylcholinestérases
- . Certains métabolites (7DHcholestérol, Acides aminés...)

Pour quelles pathologies ?

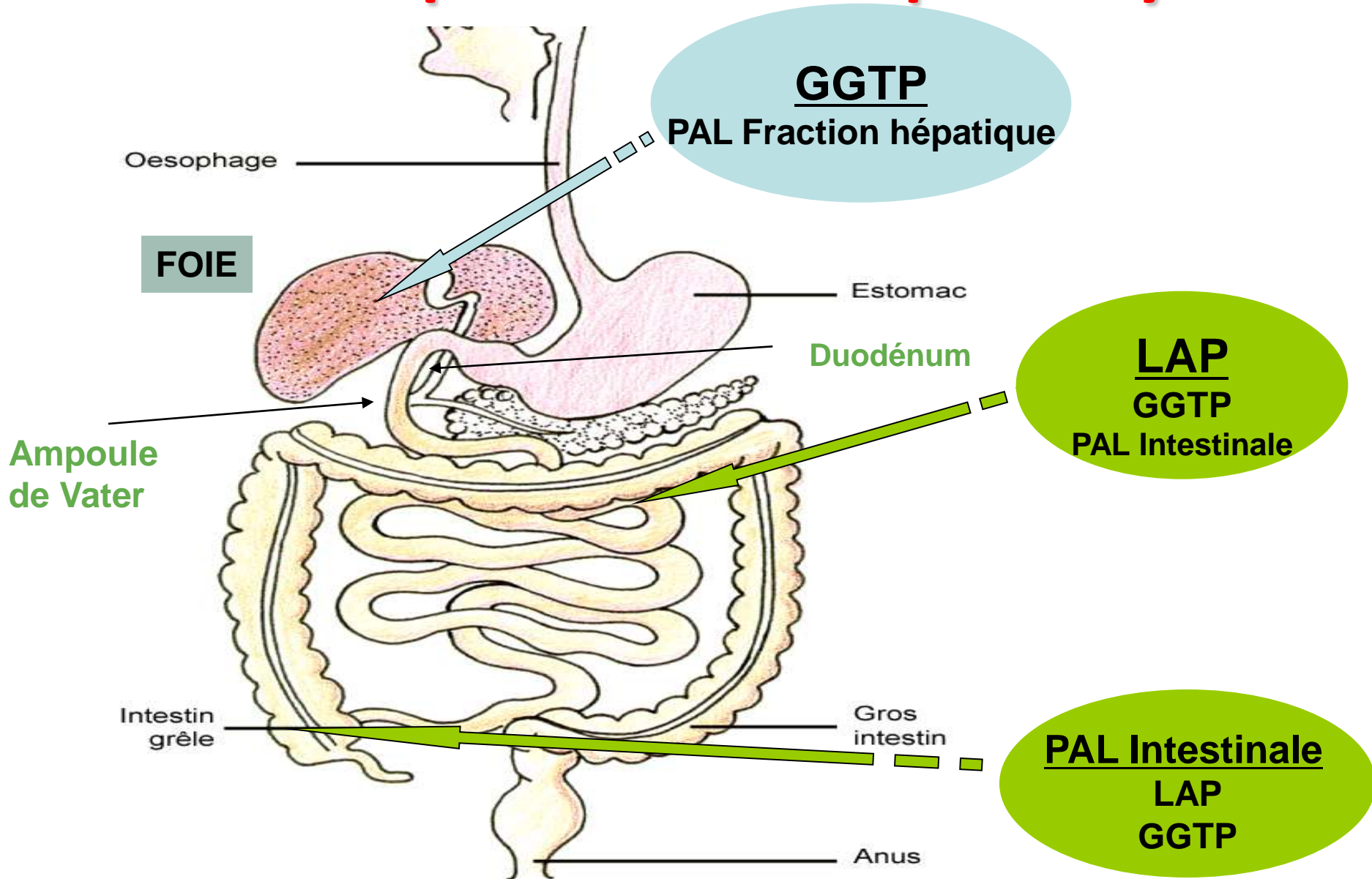
- . Anomalies digestives
- . Pathologies rénales
- . Maladies métaboliques: SLO, Cystinurie-Lysinurie
- . Spina bifida et DFTN

Que dose t'on dans le LA ?

1- Des Enzymes digestives

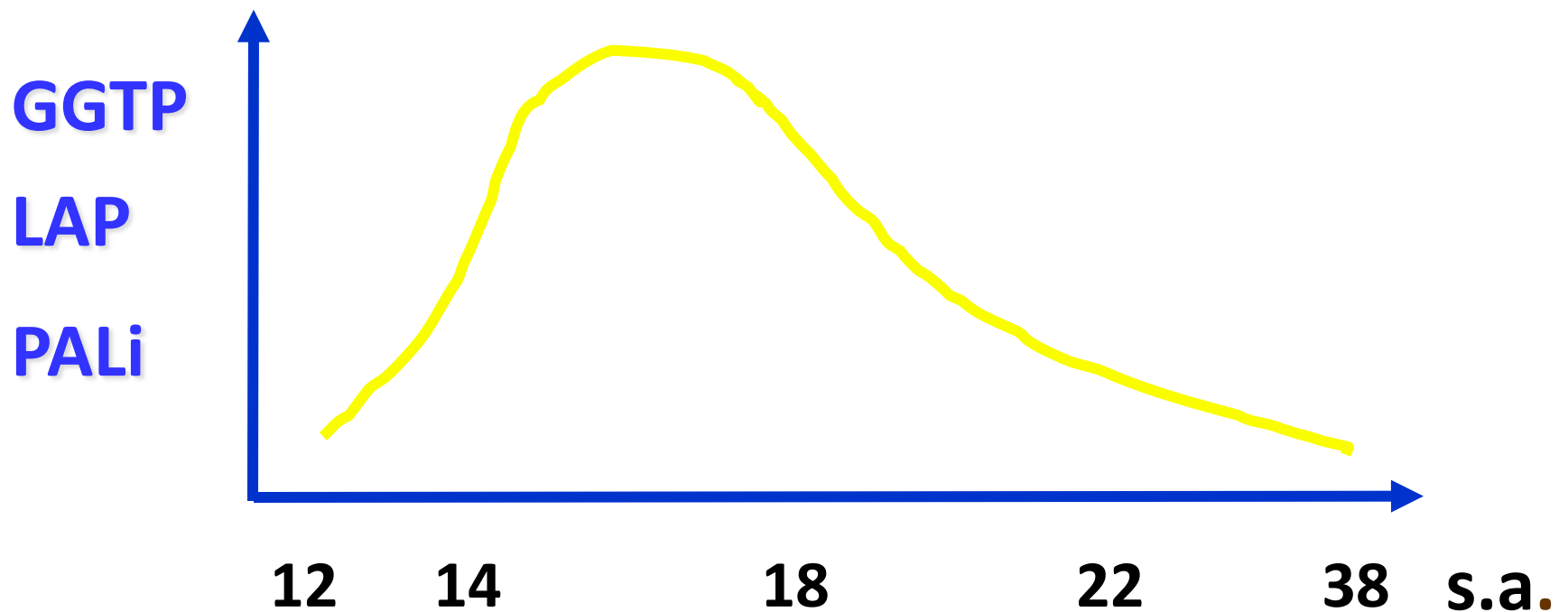
- GGTP = gamma-glutamyl-transpeptidase
- LAP = leucine-amino-peptidase
- PAL = phosphatase alcaline intestinale

Localisation précise de chaque enzyme

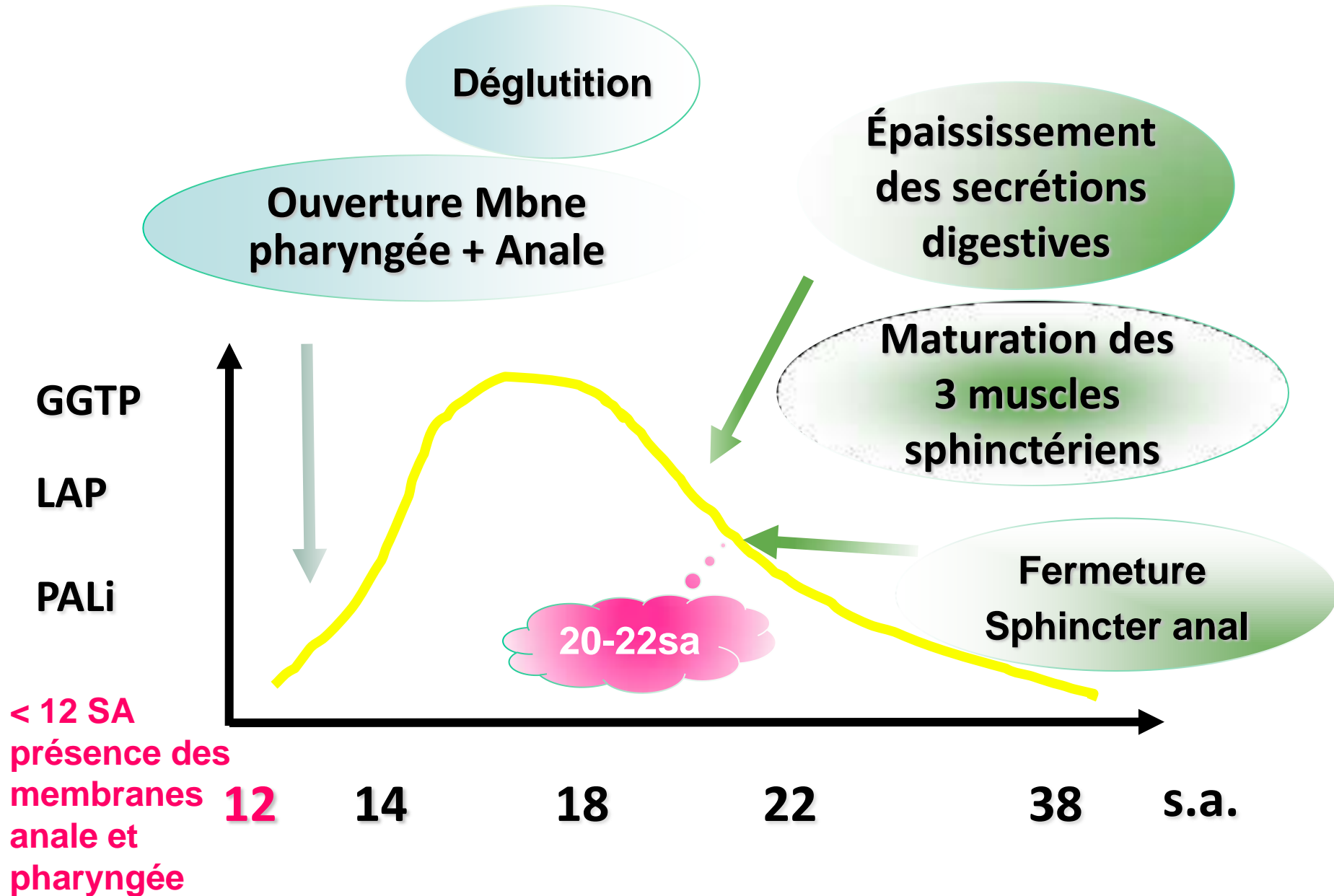


Cinétique en fonction de l'âge gestationnel

- Commune aux trois enzymes dosées

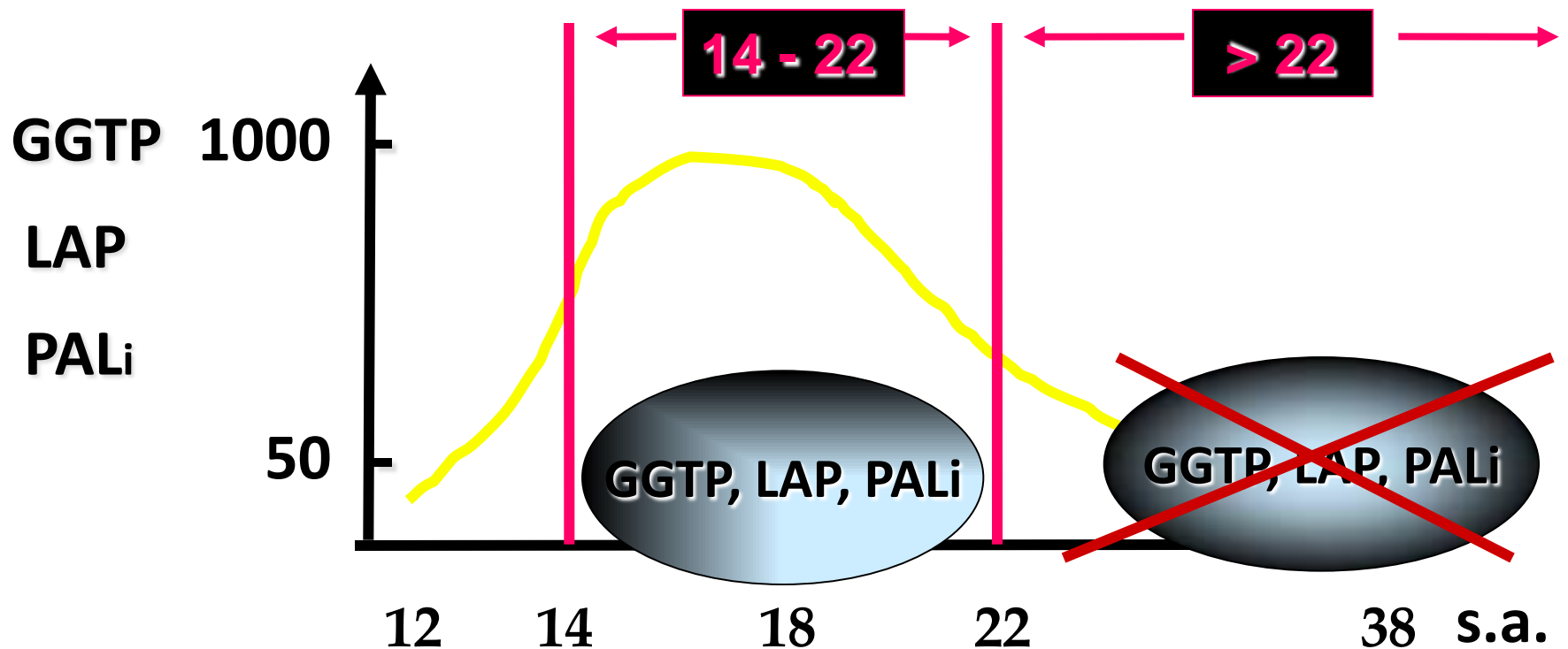


- **Sous-tendue par des mécanismes physiologiques**



Comment interpréter un dosage ?

- Rôle de l'âge gestationnel : limite de **22 semaines** pour interpréter des valeurs anormalement effondrées

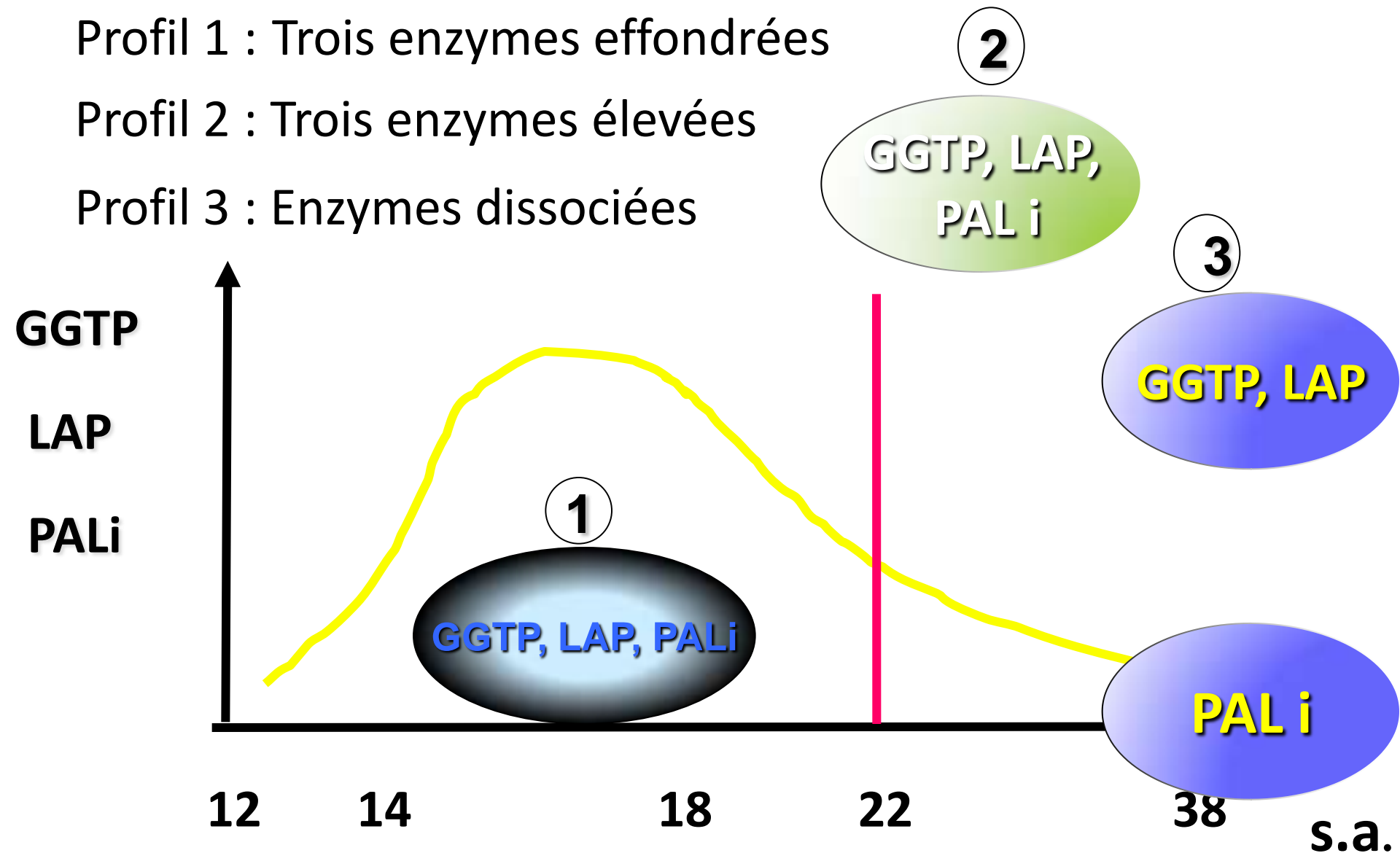


Comment interpréter un dosage ?

Profil 1 : Trois enzymes effondrées


Profil 2 : Trois enzymes élevées

Profil 3 : Enzymes dissociées



Profil 1 : Trois enzymes effondrées

← GGTP, LAP, PALi



Profil d'obstacle digestif
Entre 14 et 22 sa seulement

4 diagnostics à évoquer :

- **Mucoviscidose** : IHE / VB NV / Dilatations digestives
- **Trisomie 21** : IHE
- **Atrésie anorectale basse (sans fistule uro-digestive)**
- **Atrésie du grêle** : dilatations digestives
- **Atrésie des voies biliaires** : VB non vue

Relations entre Enzymes digestives du LA et Mucoviscidose

Les formes sévères de mucoviscidose ont un retentissement digestif chez le fœtus :

- sécrétions digestives déshydratées dès 15 sa
- obstacle au transit digestif


« **avant 22 sa : Enzymes du LA effondrées**

- utile pour mutations rares inconnues

Conséquences :

- Diagnostic **d'obstacle** et non diagnostic moléculaire
- Diagnostics différentiels : atrésie anorectale sans fistule ; T21.
- Faux négatif : PLA avant 16 sa.

Profil 2 : Trois enzymes élevées



GGTP, LAP, PALi


Profil de fuite anale
Après 22 sa uniquement

4 diagnostics à évoquer :

- Infection virale : CMV.....
- Péritonite méconiale
- Atrésie anorectale avec fistule uro-digestive
- Diarrhée chlorée

Profil 3 : Profil dissocié

↑ GGTP, LAP
PALint = Nle



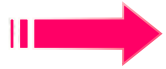Profil de vomissement
Après 22 sa uniquement

4 diagnostics à évoquer :

- Sténose duodénale
- Atrésie de l'œsophage : profil spécifique
- Atrésie du grêle : dilatations digestives
- Mucoviscidose : IHE


Application indirecte du dosage des enzymes : Différenciation des poches des grossesses gémellaires

- **Question** : la même poche n'a-t'elle pas été prélevée deux fois ?



Physiologie du LA donne des enzymes différentes, y compris dans les grossesses monochoriales.

2- Electrophorèse des cholinestérases du liquide amniotique




Permet un diagnostic de certitude du spina bifida de type myéloméningocèle et des anencéphalies

- Présence d'une bande anormale de l'enzyme spécifiquement tissu nerveux (acétylcholinestérase) à l'électrophorèse.

et

- AFP du LA : ↗ ↗

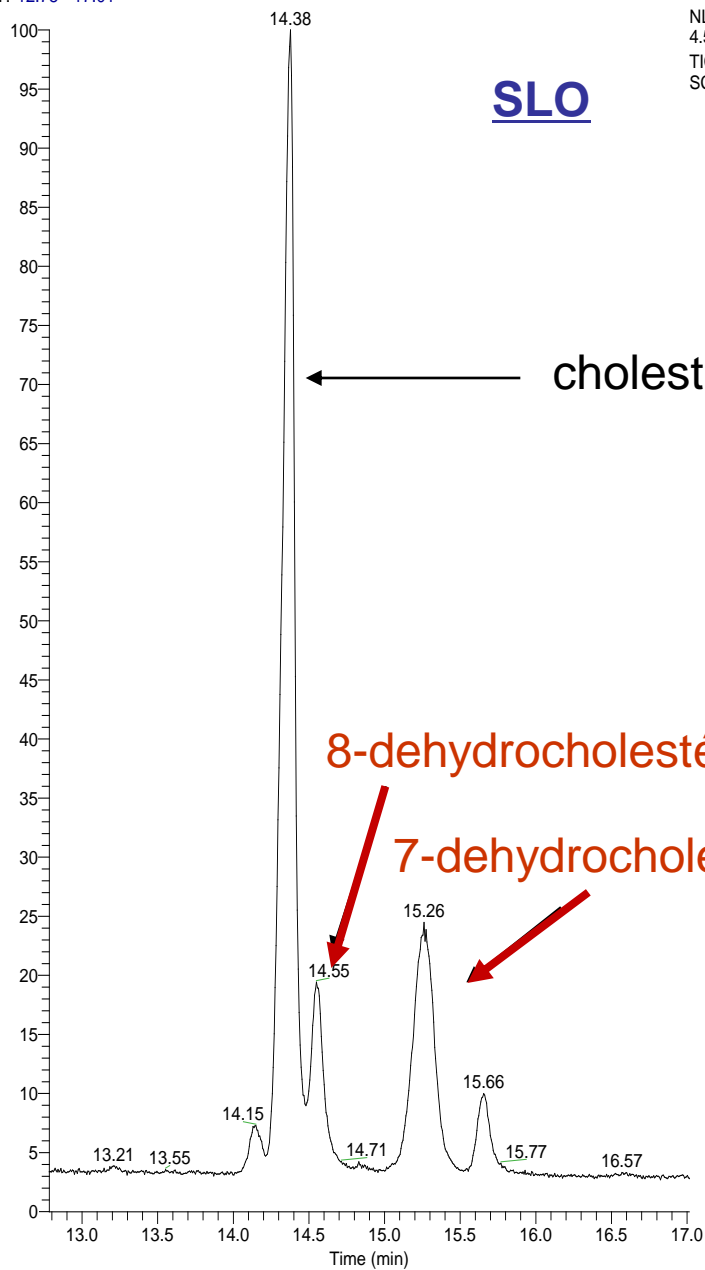


3- Diagnostic de certaines maladies métaboliques


Diagnostic du syndrome de Smith-Lemli-Opitz. (SLO)

- Génétique (gène DHCR7), autosomique récessif
- Anomalie de synthèse du cholestérol (déficit en 7-déhydrocholestérol réductase), accumulation du 7DHC
- ECHOGRAPHIE : RCIU, polydactylie, OGE, cœur, cerveau, ...
- **Dosage de 7DHC dans le LA**
- Recherche des mutations si cas index

RT: 12.78 - 17.01



RT: 12.71 - 17.01



Diagnostic de Cystinurie Lysinurie :

Cas particulier du **colon hyperéchogène**

- Une relation entre colon hyperéchogène et **Cystinurie-Lysinurie** postnatale a été observée.
- Maladie métabolique de révélation postnatale (petite enfance)
- lithiase rénale : peut être prévenue par un régime.
- Diagnostic prénatal : **Chromatographie des acides aminés du liquide amniotique.**



**Le diagnostic prénatal n'est pas indispensable.
Une confirmation postnatale est suffisante.**

4- Biochimie du liquide amniotique et étiologie d'un hydramnios

Hydramnios

- . Fréquence 1% des grossesses
- . Modéré ou majeur nécessitant un amnio-drainage
- . Etiologies variables :
 - maternelle (diabète avec polyurie foetale)
 - foetale :
 - . anomalie rénale (production)
 - . obstacle digestif haut-situé
 - . anomalies de déglutition
 - . ?

a- Hydramnios du à une anomalie rénale

. Fuite massive de protéines

Syndrome néphrotique Finlandais.

- diagnostic génétique, mais mutations privées
- fuite protéique massive
- AFP sérique maternelle > 10 MoM
- AFP LA > 10 MoM

. Fuite massive d'eau (tubulopathie)

Syndrome de Bartter.

- hydramnios majeur et précoce, dès 22-24 sa
- nécessitant un/des amniodrainage(s)
- maladie génétique, plusieurs gènes et mutations
- prise en charge néonatale +++
- AFP et protéines LA << 1 MoM



ATTENTION : La fonction rénale fœtale ne peut pas être évaluée par l'analyse du liquide amniotique mais nécessite soit des **urines fœtales** soit du **sang fœtal**.

b- Hydramnios du à une anomalie de la déglutition

Atrésie de l'oesophage

- Estomac non vu à l'échographie
- Les protéines du LA de demi-vie longue stagnent dans le LA
 - . GGTP > 3 MoM
 - . AFP LA > 2 MoM

c- Hydramnios du à un obstacle digestif haut

Sténose (atrésie) duodénale sous vaterienne

- Estomac double bulle à l'échographie
- Le foetus vomit les enzymes situées dans la duodénum et dans le grêle supérieur
 - . GGTP ; LAP > 3 MoM
 - . PAL normale

1. Biochimie du Liquide Amniotique
2. **Biochimie et Fonction rénale**

Pourquoi de la biochimie ?

1. Evaluer la fonction rénale prénatale dans le but d'organiser la prise en charge de la grossesse :

- IMG
- Naissance prématurée
- Traitement *in utero*
- Organisation de la prise en charge

2. Rechercher des malformations associées (digestives essentiellement)




1. Rechercher les malformations associées

Marqueurs biochimiques

- **Sang fœtal = aucun marqueur**
 - **Urine fœtale et Liquide amniotique**
 - microcolon-mégavessie
 - fistule-urodigestive (cloaque)
- } enzymes digestives

2. Evaluer la fonction rénale foetale



Quels prélèvements ?

- **Liquide amniotique : aucun marqueur**
- **Sérum foetal : β 2-microglobuline**
- **Urine foetale : plusieurs marqueurs**

Dans quelles situations ?

Quatre situations théoriques

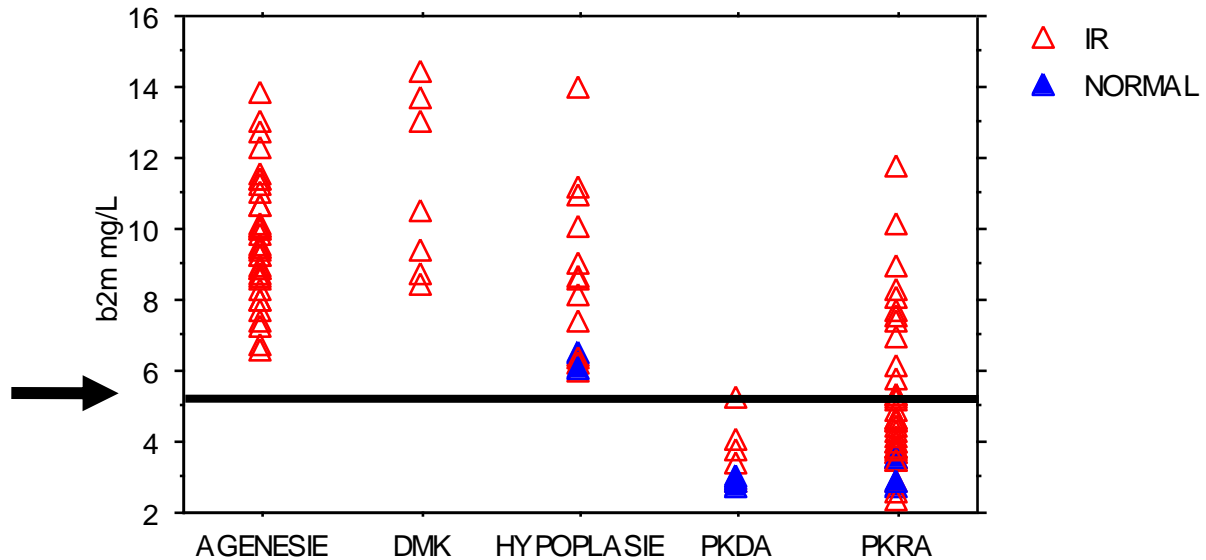
- Pyélectasies : NON
- Uropathies unilatérales : NON
- Uropathies bilatérales
- Néphropathies

1. Néphropathies (sans dilatation de l'arbre urinaire)

- Dysplasie ou polykystose (PKI ou PKA) ?
- Agénésie rénale bilatérale
- Reins hyperéchogènes
 - . Caryotype foetal
 - . Recherche des malformations associées
 - . Biochimie de l'urine foetale : inutile (et infaisable)
 - . Biochimie du sang foetal : β 2-microglobuline

β 2-microglobuline SF dans les néphropathies

Seuil à 5 mg/l

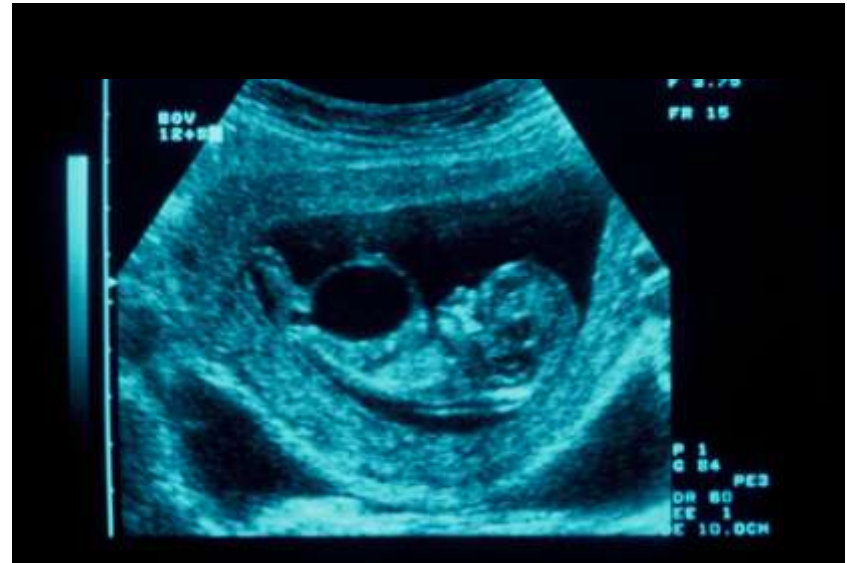

- Une valeur anormalement élevée permet d'affirmer une insuffisance rénale.
- Une valeur normale ne permet pas d'exclure une insuffisance rénale fœtale.

1. Néphropathies

2. Uropathies Bilatérales ou basses

- Sang foetal
- et/ou Urine foetale



Le sang foetal

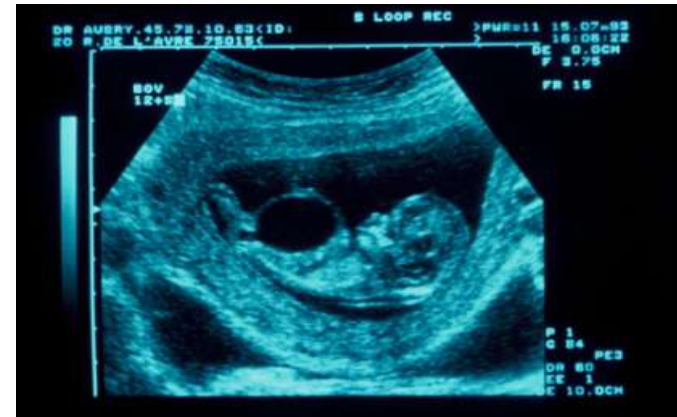β 2-microglobuline SF :

. ≥ 5 mg/l prédit une **IR** dans 59/70 : \Rightarrow **84,3%**

. < 5 mg/l prédit les **BP** dans 51/55 : \Rightarrow **92,7%**

Urine Foetale

Urine Fœtale dans les Uropathies



- **1^{er} trimestre : Mégavessie**

1. La recherche d'une anomalie digestive associée doit faire partie du bilan d'une mégavessie.

2. L'apport de la biochimie repose sur :

- la biochimie du liquide amniotique et

- la biochimie de **l'urine fœtale**

- **2^{ème} trimestre : Dilatations** bilatérales ou basses de l'arbre urinaire (avec ou sans anomalies de structure rénale dysplasie ou maladie kystique).

Sites de ponction ?

- **Vessie**

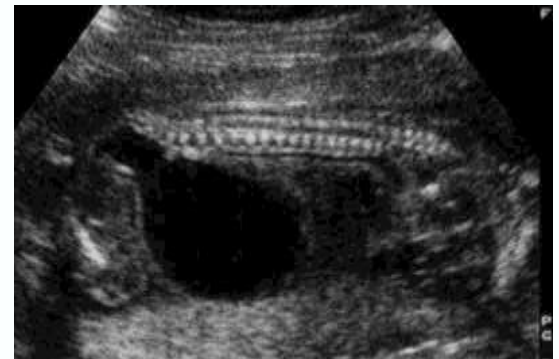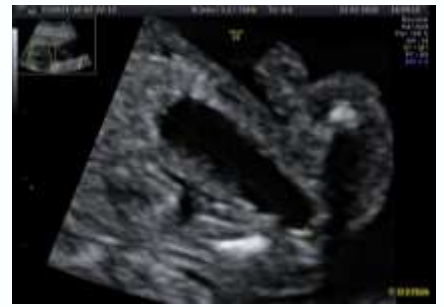mais

- . L'urine vésicale = mélange de chacun des deux reins
- . Urétérocèle (cause majeure d'erreur)

- **Bassinnet ou pyélon ??**

- . de préférence dans le rein le moins dilaté
- . un reflux vésico-urétéral ne peut être exclu

- **Uretère**



Marqueurs biochimiques urinaires

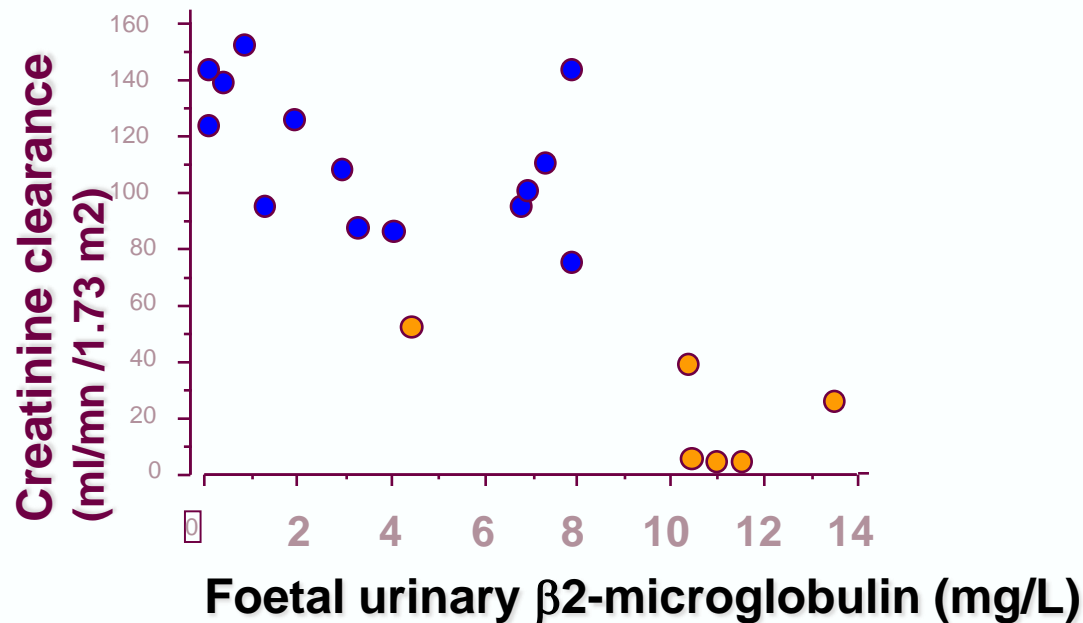
- Protéines totales
- **β2-microglobuline**
- Sodium
- Chlore
- Glucose
- Calcium
- Phosphore

- Urée, créatinine, acide urique :
inutilisables

- **7 paramètres biochimiques**
- **Protéines totales = marqueur de stagnation**
- **Chlore redondant avec sodium**
- **5 paramètres pour fonction rénale**

Corrélation entre β 2-m urine foetale et fonction rénale postnatale à long terme

Les premiers 100 enfants de l'étude ont été suivi à long terme (10-17 ans).



Sang Foetal ou Urine Foetale ?

Sang foetal ($\beta 2$ -m)

IR : sensibilité de **84,3%**

spécificité de **92,7%**

Urine foetale ($\beta 2$ -m)

IR : sensibilité de **85,2%**

spécificité de **82,5%**

Mais urine dépiste les anomalies digestives associées

Cas particulier du microcolon-mégavessie

Echographie

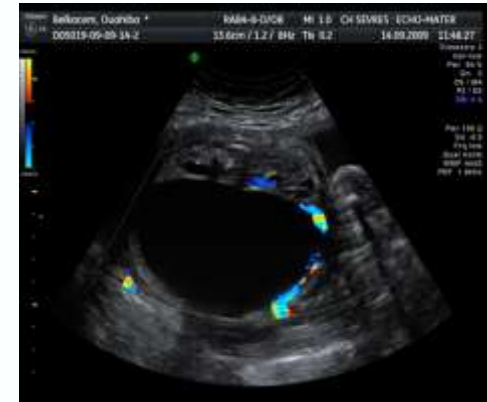- . Mégavessie
- . Volume de LA normal ou Hydramnios
- . Présence d'un récessus
- . Diagnostic de VUP par erreur

Biochimie

- . Urine foétale : calciurie isolée
- . LA : profil d'obstacle ou de vomissements

Pronostic

- . Sombre



Au total : dans les uro-néphropathies

La biochimie foétale permet :

- . De préciser la fonction rénale en prénatal
- . De distinguer trois degrés de fonction rénale
- . D'évaluer la fonction rénale en postnatal
- . De faire le diagnostic de fistule uro-digestive



Mais attention aux gros reins hyperéchogènes

3. Autres prélèvements

- **Ponction d'Ascite fœtale**

- La présence d'enzymes digestives : **péritonite méconiale**
- IgM et/ou β 2-microglobuline élevée : **infection fœtale**
En cas d'infection virale fœtale, un profil de fuite anale est le plus souvent observé dans le liquide amniotique.
- Une origine urinaire
- La découverte de cellules vacuolées : une **maladie de surcharge métabolique**.

- **Ponction de kyste**

Kyste cholédoque, rénal, **ovarien**, duplication digestive, cloaque, sinus uro-génital, hydrocolpos

CONCLUSION

La Biochimie du Liquide Amniotique permet :

- d'aider au diagnostic de mucoviscidose avant 24 sa.
- d'exclure une atrésie des voies biliaires avant 24 sa.
- de suspecter un microcolon-mégavessie

ET de confirmer des diagnostics évoqués par l'échographie : atrésie digestive haute, fistule uro-digestive, spina bifida, syndrome de Bartter, syndrome néphrotique congénital, SLO, cystinurie-lysinurie...